Temporomandibular Dysfunction: Considerations in the Surgical- Orthodontic Patient

M. Tucker, W. Proffit

Παρουσίαση Αργυρώ Κεχαγιά

www.fppt.info

Σκοπός

- Να μελετήσει τη σχέση ανάμεσα στις συγκλεισιακές ανωμαλίες & στην ανάπτυξη προβλημάτων στην κροταφογναθική διάρθρωση (TMJ)

Τι αποτελεί κροταφογναθική δυσλειτουργία (TMD)?

- Η παρουσία συμπτωμάτων δεν σημαίνει αυτόματα ότι ο ασθενής θα χρειαστεί θεραπεία
- Έρευνες έχουν δείξει ότι σε φυσιολογικό πληθυσμό το 28%-86% εμφανίζουν ένα ή και περισσότερα συμπτώματα στη κροταφογναθική διάρθρωση
- Παρόλα αυτά υπάρχει διαφωνία στην επιστημονική κοινότητα για το ποια συμπτώματα συμπεριλαμβάνονται στις δυσλειτουργίες της κροταφογναθικής διάρθρωσης (ΚΦΔ) όπως περιορισμένο εύρος κινήσεων, πόνος στους μύς του προσώπου, δυσκολία στις κινήσεις των γνάθων, clicking, crepitus, πονοκεφάλους
- Το μεγαλύτερο ποσοστό ΚΦΔ παρατηρείται σε ηλικίες από 25-40 ετών με μεγαλύτερο ποσοστό γυναικών 3:1

Τι προκαλεί τη δυσλειτουργία

- Πόνος κατά τη μάσηση, περιορισμένο εύρος κινήσεων → σε υπερλειτουργία των μυών, μετατόπιση του δίαρθριου δίσκου, οστεοαρθρίτιδα καθώς και τράυμα στην άρθρωση
- Λιγότερο σύνηθες είναι → συστηματική αρθρίτιδα, (ρευματοειδής), υπερπλαστικός κόνδυλος, καθώς και φλεγμονές στην άρθρωση

Αίτια TMD

TABLE 19-1 Causes of TM joint pain/dysfunction

Cause	Comment
Muscle spasm/limitation	From hyperactivity (clenching, grinding, posturing jaw) and stress-related; also seen secondarily in patients with other problems listed below, complicating diagnosis
Disk displacement	Allowed by stretching or tearing of posterior ligaments, often initially produced by trauma; ? sometimes produced by hyperactivity
Degenerative joint diseases (e.g., osteoarthritis)	Older patients primarily; can be quite advanced with minimal symptoms
Systemic arthritis (e.g., rheumatoid, lupus)	Rarely affects TM joint alone; involvement of other joints, laboratory tests are diagnostic
Hyperplastic or neoplastic processes	Rare; distortion of facial form rather than pain/dysfunction usually is initial complaint

Συσχέτιση συγκλεισιακής ανωμαλίας και TMD

- Σύμφωνα με τους Green & Marbach δεν υπάρχει συσχέτιση μεταξύ συγκλεισιακής ανωμαλίας και TMD
- Ο Clark στη μελέτη που έκανε δεν βρήκε καμία συσχέτιση μεταξύ συγκλεισιακών παραγόντων και TMD
- Παρόλα αυτά οι έρευνες των Seligman & Mohlin συσχετίζουν την υπερευαισθησία των μυών με τη Τάξη II/2 και την αυξημένη δυσλειτουργία της κάτω γνάθου με τη Τάξη III, αρνητικό OJ, και ανεωγμένη δήξη
- Σύμφωνα με τις έρευνες Cadaver υπάρχει συσχέτιση ανάμεσα στη συγκλεισιακή δυσαρμονία και στη μη φυσιολογική μορφολογία του συνδέσμου

Συσχέτιση συγκλεισιακής ανωμαλίας και TMD

- Περίληψη
- Μερικοί τύποι συγκλεισιακής ανωμαλίας προδιαθέτουν τον ασθενή σε προβλήματα με τη κροταφογναθική διάρθρωση (Τάξη ΙΙ Κατηγορία 2, Τάξη ΙΙΙ με πρόσθια παρεμβολή)
- Δεν υπάρχουν αποδείξεις ότι αυτό μπορεί να προκαλέσει βρουξισμό, αλλά είναι πιθανό
- Γενικότερο εάν υπάρχει κάποια συσχέτιση μεταξύ συγκλεισιακής ανωμαλίας και προβλημάτων στη κροταφογναθική η ‘κακιά’ σύγκλειση οδηγεί σε πιο εύκολο τραυματισμό κατά τη διάρκεια του βρουξισμού

Αξιολόγηση ασθενών με κροτοφογναθικά προβλήματα

- Δημιουργείται μια βάση δεδομένων βασισμένη πάνω στις απόψεις του ασθενούς, στη κλινική εξέταση & στην αξιολόγηση διαγνωστικών στοιχείων

- Τα προβλήματα του ασθενούς χωρίζονται σε παθολογικά ή σε ‘αναπτυξιακά’

Αξιολόγηση ασθενών με κροταφογνάθικά προβλήματα

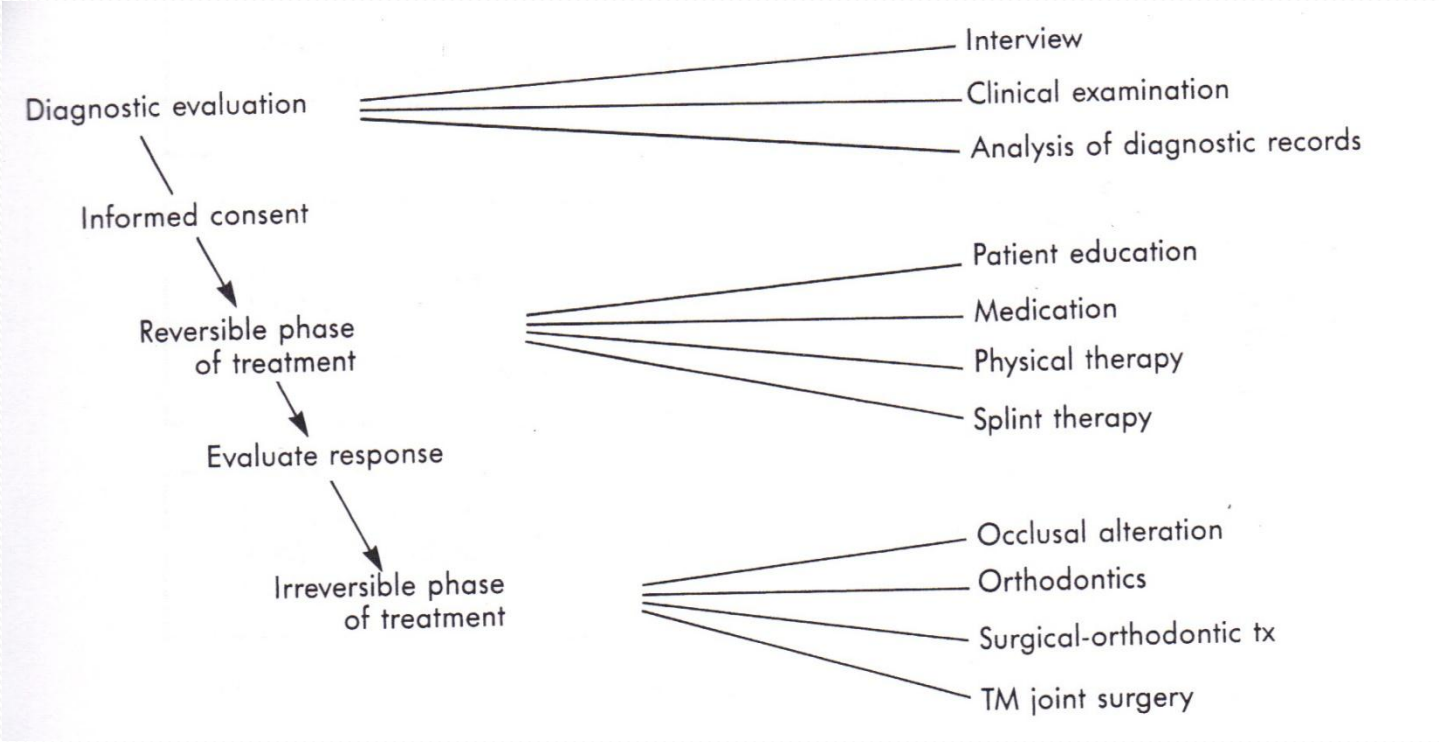

Interview data

- Πότε έγινε η έναρξη των συμπτωμάτων?
- Αιτιολογία π.χ τραύμα
- Ποιότητα & είδος πόνου ή δυσλειτουργίας, συχνότητα, σοβαρότητα, διάρκεια
- Εξέλιξη συμπτωμάτων
- Εάν έχει γίνει απόπειρα κάποιας θεραπείας (επιτυχημένη ή αποτυχημένη)
- Εάν η κλινική εξέταση δεν συμβαδίζει με τα προβλήματα που αντιμετωπίζει ο ασθενής τότε θα πρέπει να γίνει εκτεταμένη ψυχολογική εξέταση

Chief complaint

- 2 ομάδες
- 1) Κύριο αίτιο προσέλευσης συγκλεισιακή δυσαρμονια ή οδοντοπροσωπική δυσμορφία & δευτερεύον συμπτώματα με ΚΓΔ
- 2) Κύριο αίτιο προσέλευσης συμπτώματα στη ΚΓΔ & θεωρούν την συγκλεισιακή δυσαρμονία ως αιτία

Κλινική εξέταση

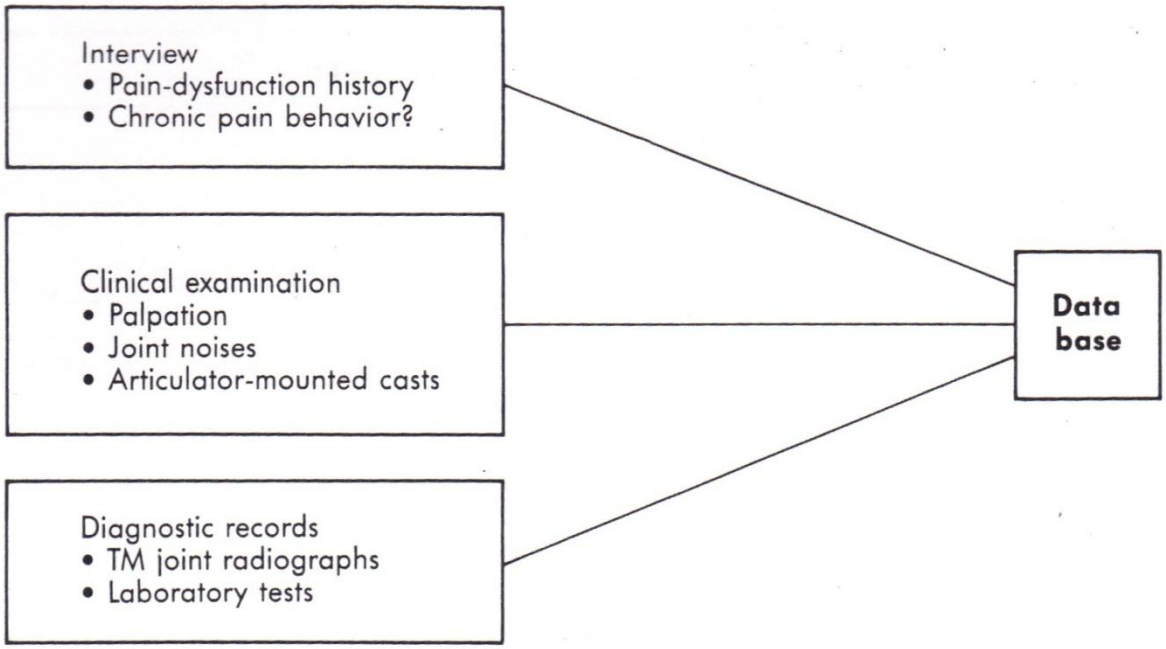

Fig. 19-2. Phases of data collection for diagnosis of TM joint pain and dysfunction.

Κλινική αξιολόγηση

TM Joint Evaluation Form

Name _____ Chart no. _____
Age _____ Date _____ Sex _____

History

Primary complaint: Pain ____ Dysfunction ____ Malocclusion ____
Duration _____
Events associated with onset _____
_____
Characteristics and frequency of pain _____
_____
Changes in lifestyle (occupational, recreational, social) Yes ____ No ____
_____

Exam

Muscular Pain on Palpation (+,−)

	R	L
Sternocleidomastoid	____	____
Masseter	____	____
Med. pterygoid	____	____
Trapezius	____	____
Temporalis	____	____
Lat. pterygoid	____	____

TM Joint Pain on Palpation (+,−)

	R	L
Lateral—static	____	____
—motion	____	____
Posteriorly—static	____	____
—motion	____	____

Function

Max. voluntary opening ____ Dev. ____ Pain ____
Max. forced opening ____ Dev. ____ Pain ____
Protrusion ____ L lat. ____ R lat. ____
R click Open ____ Close ____ Crepitus ____
L click Open ____ Close ____ Crepitus ____
TM joint radiographs—interpretation _____
_____
Working DX _____

Ανάρτηση εκμαγείων

- Βοηθούν περισσότερο στο σχεδιασμό της θεραπείας παρά στη διάγνωση
- Βοηθούν στο να σημειωθούν οι πρόωρες επαφές καθώς και η θέση του κονδύλου όταν ο ασθενής βρίσκεται σε κεντρική σύγκλειση
- Χρησιμοποιούνται κυρίως στο προχειρουργικό σχεδιασμό

Ακτινογραφική αξιολόγηση

- Θα πρέπει να βασίζεται στα συμπτώματα του ασθενούς (όχι ακτινογραφίες ρουτίνας) και να εξαρτάται από το όφελος που μπορεί να έχει ο ασθενής με μια τέτοια ακτινογραφία
- Συνήθως η πανοραμική ακτινογραφία μας δίνει όλες τις απαραίτητες πληροφορίες της κροταφογναθικής διάρθρωσης ενώ ορισμένες φορές χρησιμοποιείται και η διακρανιακή ακτινογραφία για περαιτέρω πληροφορίες

Τομογραφία

- Μας δίνει τη δυνατότητα να εξετάσουμε τον κόνδυλο απ'όλες τις πλευρές & συνίσταται κυρίως σε περιπτώσεις όπου υπάρχει η υποψία εκφυλιστικών αλλαγών

Arthrotomography

- Εισέρχεται dye στο κατώτερο & στο ανώτερο διάστημα του συνδέσμου & με αυτό τον τρόπο μπορεί να εξεταστεί ο ιστός του δίσκου. Κυρίως χρησιμοποιείται στο προχειρουργικό σχεδιασμό

Αξονική τομογραφία

- Χρησιμοποιείτε για την αξιολόγηση μαλακών & σκληρών ιστών & κυρίως για το προσδιορισμό της θέσης του μηνίσκου σε σχέση με το κόνδυλο & τη γλήνη

Μαγνητική τομογραφία

- Παρέχει πολύ καλή απεικόνιση των μαλακών ιστών (μηνίσκος)

Nuclear imaging

- Injection of ^{99}Tc (gamma emitting isotope). Απεικονίζει υπερπλαστική ανάπτυξη των κονδύλων ή άλλες ανωμαλίες ανάπτυξης

Αρχές σχεδιασμού TMJ & Surgical Orthodontic Treatment

1. Αρχικά προσδιορίζουμε το κύριο αίτιο προσέλευσης
2. Οι ασθενείς χωρίζονται σε 2 υποκατηγορίες

- Προβλήματα στη ΚΦΓ λόγω μυικού προβλήματος
- Προβλήματα στη ΚΦΓ λόγω internal disc displacement

3. Αρχικά η θεραπεία είναι αναστρέψιμη
4. Εάν δεν υπάρχει βελτίωση τότε προχωράμε στη μη αναστρέψιμη θεραπεία όπως μόνιμη αλλαγή της σύγκλεισης είτε με προσθετική αποκατάσταση, ορθοδοντική ή και ορθογναθική επέμβαση

Ευχαριστώ…to be continued